Lane Medical Library

AUS DER CHIRURGISCHEN KLINIK ZU GREIFSWALD.

ZUR KENNTNIS

DER

DEFORMITÄTEN DES UNTERSCHENKELS

NACH

IN FRÜHER JUGEND ERLITTENER FRACTUR.

BEOBACHTUNG EINES FALLES,
BEI WELCHEM EINE SOLCHE DEFORMITÄT OPERATIV BESEITIGT WURDE; UND BEI WELCHEM ANGEBOREN SICH NEBENBEI HALBSEITIGE MAKROGLOSSIE UND ABNORME HAUTPIGMENTATION VORFANDEN.

VON

FRIEDRICH ROELEN.

GREIFSWALD.
DRUCK VON CARL SELL.
1895.

AUS DER CHIRURGISCHEN KLINIK ZU GREIFSWALD.

ZUR KENNTNIS
DER
DEFORMITÄTEN DES UNTERSCHENKELS
NACH
IN FRÜHER JUGEND ERLITTENER FRACTUR.

BEOBACHTUNG EINES FALLES,
BEI WELCHEM EINE SOLCHE DEFORMITÄT OPERATIV BESEITIGT WURDE; UND BEI WELCHEM ANGEBOREN SICH NEBENBEI HALBSEITIGE MAKROGLOSSIE UND ABNORME HAUTPIGMENTATION VORFANDEN.

INAUGURAL-DISSERTATION
ZUR
ERLANGUNG DER DOCTORWÜRDE
IN DER
MEDICIN, CHIRURGIE UND GEBURTSHÜLFE,
WELCHE
NEBST BEIGEFÜGTEN THESEN
MIT ZUSTIMMUNG DER HOHEN MEDICINISCHEN FACULTÄT
DER KÖNIGL. UNIVERSITÄT GREIFSWALD
AM MITTWOCH, DEN 13. MÄRZ 1895
MITTAGS 1 UHR
ÖFFENTLICH VERTEIDIGEN WIRD

FRIEDRICH ROELEN
AUS DÜREN IN RHEINLAND.

OPPONENTEN:
HERR DRD. MED. **ALBRECHT.**
HERR DRD. MED. **KLEFFNER.**
HERR CAND. MED. **HÜBNER.**

GREIFSWALD.
DRUCK VON C. SELL.
1895.

Digitized by the Internet Archive
in 2026

https://archive.org/details/IA40154003_0421

SEINER TEUREN MUTTER

UND

DEM ANDENKEN

SEINES UNVERGESSLICHEN VATERS

IN LIEBE UND DANKBARKEIT

GEWIDMET

VOM

VERFASSER.

In der Greifswalder chirurgischen Universitätsklinik des Herrn Geh. Rat Prof. Dr. Helferich kam gegen Ende des vorigen Jahres ein Fall von hochgradig difform verheilter Fraktur des Unterschenkels zur Aufnahme, bei welchem behufs Beseitigung der Deformität mehrfache keilförmige Osteotomieen vorgenommen wurden. Da mit erheblicheren Funktionsstörungen verbundene Verkrümmungen und Verkürzungen von Extremitäten dank der zweckmässigeren Behandlung, welche frischen Frakturen zu teil wird, heutzutage viel seltener als früher beobachtet werden; da anderseits die Mittel zur Heilung vorhandener Difformitäten viel vollkommenere geworden sind, so dürfte wohl jener Fall, bei welchem der Unterschied zwischen der ursprünglichen Difformität und der durch die Operation erzielten Verbesserung ein so enormer ist, ein nicht unerhebliches klinisches Interesse verdienen.

Durch die gütige Überweisung des Falles durch Herrn Geh. Rat Helferich wurde mir die schätzenswerte Gelegenheit geboten, mich mit dem überaus interessanten Gebiete der Osteotomie etwas näher zu befassen; und soll dieselbe, (speziell die keilförmige Osteotomie,) nach Veröffentlichung der Krankengeschichte, in der vorliegenden Arbeit einer kurzen Besprechung unterzogen werden.

Krankengeschichte.

Anamnese: Pat. ist der 15 Jahre alte Arbeiter Christian Labahn aus Schlagtow. Derselbe giebt an, dass ihm in seinem dritten Lebensjahre der rechte Fuss umgeschlagen sei, dass ihm vom Arzte ein Gypsverband

angelegt worden, dass er (Pat.) diesen zu früh abgenommen habe und seinen Fuss zu früh gebraucht habe. Wegen der dann hierdurch entstandenen starken Verbiegung des Unterschenkels liess sich Pat., nachdem seit seinem dritten Jahre kein Arzt mehr consultirt worden, am 11. XII. 1894 in die chirurgische Universitätsklinik zu Greifswald aufnehmen.

Status: Bei dem nicht sehr intelligent aussehenden Pat. zeigt sich eine starke Abbiegung des unteren Endes des rechten Unterschenkels, welche nicht ganz bis zur Mitte sich erstreckt. Die Convexität der Verbiegung sieht nach innen; die Excursion beträgt etwa 70°. Das obere Ende der tibia zeigt eine ganz geringe entgegengesetzte Verbiegung. — Die Länge des linken Unterschenkels, in der Verbiegung gemessen, beträgt 33 cm gegenüber 36 cm Länge des rechten, welch letzterer keinerlei Verbiegungen oder sonstige Abnormitäten erkennen lässt. — Etwas unterhalb der Stelle, wo die Verbiegung einsetzt, 15 cm über dem untern Ende der tibia, liegt an deren Vorderfläche ein Knochenvorsprung von gut Kirschgrösse, welcher von einer deutlich durchzufühlenden Bursa bedeckt ist, und welcher nach Lage und Form als eine Exostose der tibia angesprochen werden muss. Abgesehen von diesem Vorsprunge, sind an der tibia weder scharfe Abknickungen noch Verdickungen zu erkennen. — Die fibula ist im obern Teile des Unterschenkels bis etwas über die Mitte hinaus deutlich zu palpieren; dann aber verschwindet sie dem palpierenden Finger unter den darüberliegenden Weichteilen, um erst am malleolus externus wieder fühlbar zu werden. — Der Fuss ist gegen den Unterschenkel rechtwinklig gestellt in der Weise, dass er völlig aussen liegt, und seine Innenseite beim aufrechten Stehen den Boden berührt. Doch nimmt letztere keinen Anteil am Gehen; vielmehr wird dem Körper durch das untere Ende der tibia der eigentliche Stützpunkt gegeben, infolgedessen sich am malleolus internus der tibia harte Schwielen ge-

bildet haben, während weder an der Plantarfläche, noch an dem Innenrande des Fusses sich solche vorfinden. — Bei der Ansicht von vorne auf das Fussgelenk ist an dessen Aussenseite die Achillessehne deutlich sichtbar, indem dieselbe die durch die Verbiegung des Unterschenkels und die nach aussen gerichtete Stellung des Fusses entstehende Concavität in einer leichteren Krümmung überbrückt. Die im Bereiche der Verbiegung liegenden Weichteile sind mässig stark gespannt. Schmerzen bestehen weder in der Ruhe noch beim Gehen. — Im Liegen ist der Fuss aktiv nur wenig beweglich; die passive Beweglichkeit entspricht der Norm mit dem Unterschiede natürlich, dass die Bewegungen in anderen Richtungen erfolgen. — Das Gehvermögen ist stark beeinträchtigt: der Gang ist hinkend, der rechte Fuss schleift beim Gehen nach. — Infolge der Verkürzung des rechten Beines haben sich stark skoliotische Verkrümmungen der Brust- und Lendenwirbelsäule ausgebildet.

(Zum Status vgl. Fig. I—III der beigefügten Tafel.)

19. XII. 94. Op. i. N. u. BL.: Es werden zunächst am vorderen innern Rande der tibia zwei Querschnitte, der eine etwa 5 cm unterhalb des oben erwähnten Knochenvorsprungs, der zweite weitere ca. 5 cm tiefer, bis durch das Periost hindurch ausgeführt. Sodann wird dieses an beiden Stellen nach oben und unten etwas abgehebelt und mit der Kreissäge je ein Keil aus dem Knochen ausgesägt, der an der Basis eine Breite von etwa 4 mm hat und dessen Höhe etwa 3 cm beträgt. (Vgl. schemat. Zeichnung, Fig. V der beigefügten Tafel.) Darauf wird ebenfalls an beiden Stellen der tibia, nachdem die dahinterliegenden Teile durch untergeschobene Elevatorien sorgfältig geschützt sind, mit einem dünnen Osteotom vollständig durchmeisselt. — Nun wird an der Aussenseite mit einem Längsschnitt etwa in der Höhe der beiden Querschnitte die fibula freigelegt, um auch sie zu durchmeisseln. Doch stellt sich hierbei nun heraus, dass die

fibula im untern Drittel schräg nach oben und vorn verläuft, um dann in einem scharfen, fast rechten Winkel sich nach oben umzubiegen: es zeigt sich, was bei der Untersuchung infolge der vorgelagerten Weichteile nicht zu constatiren gewesen, eine schlecht verheilte vollständige Fraktur der fibula, bei welcher keine Berührung der Fracturenden mehr besteht Durch Freilegung jenes oben erwähnten, vor der tibia gelagerten Knochenvorsprungs wird dann die sofort aufgetauchte Vermutung bestätigt, dass es sich hier nicht um eine Exostose handele, sondern dass eine solche nur durch das hervorstehende obere Ende des untern Bruchstückes der fibula vorgetäuscht worden. Dieses Bruchstück ist nämlich nach innen und stark nach vorne abgewichen und mit seinem freien Ende vor der tibia gelagert. (Vgl. schematische Zeichnung, Fig. IV der beigefügten Tafel.)

Zwischen den beiden Bruchenden besteht quer herüber eine nur äusserst geringe Callusbildung. — Es wird nun ein Stück von beiden Bruchenden der fibula entfernt. Sodann wird der Versuch gemacht, mittels Zug am Fusse und Druck auf die Convexität der Verbiegung, den Unterschenkel in eine gerade Richtung zu bringen, welcher Versuch jedoch infolge zu starker Spannung der Weichteile nur einen sehr unbedeutenden Erfolg hat. Die vorgenommene Tenotomie der Achillessehne hebt die Spannung etwas auf, und mit einer gewissen Mühe und Gewalt ist es dann möglich, die Stellung des Fusses um ein Bedeutendes zu verbessern.

Da aber die Spannung der Haut noch keine vollständige Geraderichtung zulässt, so wird, um später event. das noch Fehlende in etwa bessern zu können, die Wunde noch offen gelassen, mit Silk bedeckt und ein Schienen-Verband angelegt. — Um Hämorrhagien möglichst zu vermeiden, wird das Bein hochgelagert.

25. XII. Keine Temperatursteigerungen bis jetzt beobachtet; Wundverlauf vollständig normal.

Da die Stellung nur eine verbesserte und noch nicht gute ist,

10. I. 95: Zweite Op. i. N. u. B. L.: Auf dem Hauptquerschnitt, der gemacht ist zur Resection des untern Keiles aus der tibia, wird noch ein Längsschnitt gemacht von 5 cm Länge. Von diesem aus wird mit Messer und Elevatorium das Periost nach beiden Seiten abgelöst. Von dem Schnitt an der Aussenseite aus wird dasselbe gethan und so das Periost am untern Ende der tibia in der Höhe der untern Keilresection völlig abgelöst. Dann wird zwischen tibia und fibula das herausgenommene Blatt der Helferich'schen Bogensäge durchgeführt, und, nachdem die Weichteile durch Elevatorien geschützt sind, der Knochen zweimal so durchsägt, dass aus dem untern Ende der tibia ein Keil mit der Basis nach innen herausfällt. Die Dicke der Basis beträgt etwas über 1 cm. Nun gelingt es leicht, den Fuss in eine fast normale Stellung zu bringen.

Nach Abnahme der Blutleere ist die Blutung so gering, dass ohne Unterbindung und Umstechung die Vernähung der Wundränder und Anlegung des Verbandes erfolgen kann.

9. II. 95: Erster V. W. Bisher kein Fieber aufgetreten. Der Fuss steht in leidlich guter Stellung. Es wird Gewicht darauf gelegt, ihn etwas mehr in Varusstellung zu bringen. Schienenverband. — Die Operationswunden bilden Granulationsstreifen.

16. II. 95: V. W. Callus noch nicht völlig fest.

19. II. 95: V. W. Durchmeisselungsstelle noch nicht völlig fest. Operationswunden noch nicht ganz verheilt. — Gypsverband, durch den der Fuss in einer guten Stellung fixirt wird.

23. II. 95: V. W. Der Fuss wird wieder in der verbesserten Stellung im Gypsverband fixirt.

25. II. 95: Pat. wird in poliklinische Behandlung entlassen.

Die bedeutend verbesserte Stellung wird durch die Photographie, Fig. VI der beigefügten Tafel, vor Augen geführt.

Im Folgenden muss nun neben der in unserem Falle angewandten keilförmigen Continuitätsresection langer Röhrenknochen auch diejenige Operation mit in den Kreis unserer Betrachtung gezogen werden, welche event. auch noch bei Fällen, wie der unsrige es ist, zuweilen in Frage kommen kann, die lineäre Osteotomie. Bevor ich jedoch näher auf diese beiden Operationen, ihre Ausführung, die Vor- und Nachtheile der einen gegenüber der anderen, ihre spezielleren Indicationen u. s. w. eingehe, will ich einen kurzen geschichtlichen Ueberblick über die Entwicklung der Methoden der künstlichen Knochentrennung überhaupt hier einfügen, wobei ich hauptsächlich den Ausführungen von Gussenbauer [1]) folgen werde, welchen ich auch die Litteraturangaben entnommen habe und aus welchen ich von ältern Litteraturberichten auch solche, die mir selbst nicht zur Verfügung standen, zur leichteren Orientirung angeben werde.

Wie die meisten chirurgischen Operationen, welche heutzutage zur Anwendung kommen, im Princip wenigstens schon in alten und ältesten Zeiten ausgeführt worden sind, wenn auch freilich in einer den geringen Hülfsmitteln der jeweiligen Zeit entsprechenden, im Vergleich zu den heutigen Operationsverfahren vielfach äusserst primitiven Weise, so reicht auch die Geschichte der künstlichen Knochentrennung bis in das Altertum zurück. Nachdem

[1]) Gussenbauer, die Methoden der künstlichen Knochentrennung. (Arch. f. klin. Chir. XVIII.)

schon Hippocrates[1]) das Wiederabbrechen krumm geheilter Knochen für wünschenswert und möglich dargestellt hatte und die Operation selbst auch wahrscheinlich schon vor Celsus ausgeführt worden war, wurde dieselbe, wie mit Sicherheit feststeht, von letzterem selbst[2]) und von Galenus[3]) in der Weise geübt, dass durch Zug und Gegenzug, mit oder ohne angebrachten Druck auf die Fracturstelle Trennungen im Callus bewirkt wurden. Da aber sich diesem Verfahren vielfach eine allzu harte Beschaffenheit des Callus hindernd in den Weg stellt, und zudem die Weichteile oft sehr in Mitleidenschaft gezogen werden, so verfiel schon Paul von Aegina[4]) auf den Gedanken, dass es zweckmässig sei, denselben mit dem Messer zu entblössen und die Continuität des Knochens mit dem Schroteisen zu trennen.

Über den Wert sowohl der künstlichen Knochentrennung überhaupt als über die Vor- und Nachteile der angewandten Methoden, gingen die Urteile der folgenden Jahrhunderte stets sehr auseinander, und obwohl dieselben sich nebeneinander alle Zeiten hindurch behaupteten, wurden noch zu Anfang dieses Jahrhunderts selbst von gewichtigen Autoren zuweilen eine jegliche Methode der künstlichen Knochentrennung gänzlich verworfen, und ihnen vielfach selbst medicamentöse Behandlung „zur Erweichung des Callus", wie man sich ausdrückte, vorgezogen. Als Erklärung hierfür mögen die mannigfachsten Umstände in Betracht zu ziehen sein, vor allem die Unvollkommenheit

[1]) Hippocrates, Opera omnia, quae exstant. Sect. VI. de fracturis liber, p. 774—775. Genevae MDCLVII.

[2]) Celsus, de re medica. liber VII. cap. X. Dessen Werke übersetzt von B. Ritter, Stuttg. 1840, S. 573.

[3]) Galen, de re medica. cap. XXXIII. Opera omnia edit. Kühn. Vol. I. p. 391.

[4]) Paulus v. Aegina, de re medica. Cornaro interprete. Lib. VI. cap. CIX, p. 601.

der Methoden, Mangel genügender Anästhesirung, Gefahr starker Eiterungen u. a. m. —

In dieser Zeit bis zum Anfang unseres Jahrhunderts wurden hin und wieder freilich unbedeutende Variationen an der Operationstechnik vorgenommen, welche aber nicht als Fortschnitte in derselben bezeichnet werden können.

Erst die beiden ersten Decennien dieses Jahrhunderts brachten wesentliche Verbesserung und Erweiterung der Methoden einerseits, sowie anderseits durch Vermehrung der Indicationen ausgedehntere Anwendung. Beide Neuerungen gingen zu gleicher Zeit vor sich: die Verbesserung von Deutschland aus durch Erfindung von zweckentsprechenden Maschinen; die Vermehrung der Indicationen von Amerika aus durch Einführung der Resectionen in der Continuität der Knochen. Als die älteste genau beschriebene Maschine ist diejenige von Bosch zu nennen, durch dessen Resultate Oesterlen[1]) zur Anfertigung des von ihm sog. Dysmorphosteopalinclastes, einer Verbesserung der Bosch'schen Maschine angeregt wurde. Von weiteren, in der Folgezeit geschaffenen Verbesserungen hebe ich nur die Maschine von Rizzoli und diejenige von Robin, als die Hauptvertreter des Princips des zweiarmigen und des einarmigen Hebels hervor. — Der Erste, der einen gesunden Knochen in der Continuität trennte, um dadurch eine Difformität zu beseitigen, ist bekanntlich Rhea Barton, welcher im Jahre 1826 eine Durchsägung des Femur oberhalb des Trochanter wegen knöcherner winkliger Hüftgelenksankylose und bald darauf als Modification seines eignen Verfahrens bei winkliger Kniegelenksankylose die Aussägung eines Keils aus der Continuität des Femur mit nachfolgender Infraction ausführte. Ganz ausserordentliche Resultate konnte bald darauf auch

[1]) Oesterlen, Über das Wiederabbrechen fehlerhaft geheilter Knochen der Extremitäten im Callus. Tübingen 1827.

A. Mayer[1]) in Würzburg aufweisen, welcher die Osteotomie für die mannigfaltigsten pathologischen Zustände in Anwendung zog. Aber auch jetzt noch blieben die meisten Chirurgen zurückhaltend, da ihnen die Gefahren einer eingreifenden Operation zu gross erschienen. — Diese Scheu musste sich verlieren, als im J. 1854 durch von Langenbeck[2]) die Methode der subcutanen Osteotomie eingeführt wurde, und derselbe die 3 ersten Operationen dieser Art mit so eclatantem Erfolge ausführte, dass er, wie er selbst sich ausdrückte, schon jetzt die Hoffnung aussprechen durfte, „es werde durch diese neue Operation eine bedeutende Lücke in der operativen Chirurgie ausgefüllt werden." In demselben Jahre machte Brainard[3]) auf sein bei der Behandlung von Pseudarthrosen schon mehrfach benutztes Verfahren aufmerksam, den künstlichen Knochenbruch vermittels subcutaner Perforation zu bewerkstelligen. — Der erste, der zur Herstellung einer künstlichen Knochentrennung sich eines langen schmalen Bildhauermeissels bediente war Billroth (1870),[4]) welcher hiermit bei rhachitischen Verkrümmungen bedeutende Resultate verzeichnen konnte. Das nun folgende Decennium ist besonders reich an hochbedeutenden Neuerungen: Vor Allem wurde durch die Anwendung der Antiseptik bei der Osteotomie, die wir zuerst bei Volkmann (1874) finden, der Operation der Rest von Lebensgefährlichkeit genommen, den sie noch besass, von welchem Zeitpunkte an denn auch die Osteotomie in stets wachsender

---

[1]) A. Mayer, D. Osteotomie als neues orthopäd. Heilverfahren (Verhdlgen. der physikal.-medizin. Gesellschaft in Würzburg, II. Bd. S. 224—229) und: Beiträge zur Osteotomie (ibid. III. Bd. S. 8). — Ferner: Historisch-statistische Notizen über 12 von Dr. A. Mayer in Würzburg gemachten Resectionen (Deutsche Klinik 1856, No. 11, 13, 16, 17, 18, 19.)

[2]) v. L., Die subcutane Osteotomie (Deutsche Klinik 1854, No. 30).

[3]) Arch. f. klin. Chir. 1859, S. 81.

[4]) Wiener mediz. Wochenschrift 1870.

Ausdehnung bei den verschiedensten Skeletdeformitäten mehr und mehr ausgeführt wird. Ausserdem wurden in dieser Zeit verschiedene neue Operationsverfahren veröffentlicht, welche als von der grössten praktischen Bedeutung sich bewährt haben: so wurde von William Adams bei Ankylosen des Hüftgelenks die subcutane Durchtrennung des Schenkelhalses in seiner Mitte bei möglichst geringer Weichteilverletzung ausgeführt, von Volkmann im J. 1873 bei derselben Deformität die Ausmeisselung eines keilförmigen Stückes aus dem femur unterhalb des Trochantes angegeben. Ferner wurde das genu valgum wieder in das Bereich der Osteotomie gezogen, indem im J. 1876 hierbei Schede eine keilförmige Osteotomie der tibia mit gleichzeitiger Durchmeisselung der fibula vornahm; Ogston in demselben Jahre den condylus int. ohne Eröffnung des Gelenks in schiefer Richtung absägte; Chiene einen Keil aus der Basis des condylus int. auszumeisseln angab, und endlich MacEwen seine supracondyläre keilförmige Osteotomie des femur vollzog. Im J. 1878 führte letzterer die erste Doppelosteotomie am femur und der tibia und Barwell die erste dreifache Operation am femur, tibia und fibula aus.[1]) Als letzte wichtige Neuerung auf dem Gebiete der Osteotomie ist zum Schlusse noch die von Helferich[2]) bei knöcherner Kniegelenksankylose zuerst angewandte, von anderen Chirurgen dann auch für Ankylosen anderer Gelenke übernommene bogenförmige Resection zu erwähnen, zu deren Ausführung sich H. später einer eigens vom ihm construirten Bogensäge bediente, welch letztere dann auch mehr und mehr für Osteotomieen und Resectionen anderer Art Anwendung fand.

[1]) Lancet 1879. Vol. I. — Nach B. Gordon. Ein Beitr. z. Gesch. u. Stat. der Osteot. — Inaug.-Diss. Berlin 1887.

[2]) Centralbl. f. Chir. 1890 (Bericht über d. Verhdlgn. der deutsch. Ges. f. Chir. XIX. Congr., S. 93) und 1893 (Bericht über die Verhandlgn. der deutsch. Ges. f. Chir. XXII. Congr., S. 100.) —

Es mussten in der kurz angegebenen Geschichte der Osteotomie auch Operationsmethoden Berücksichtigung und Erwähnung finden, welche mit meinem Thema eigentlich nichts gemein haben, einmal schon der grösseren Vollständigkeit wegen, besonders aber aus dem Grunde, weil die Anwendung der Osteotomie bei den verschiedenen Indicationen zu sehr in einander verflochten ist, als dass sich hieraus die Geschichte der speziell bei difform verheilten Frakturen angewandten Methoden streng abgrenzen liesse, indem nämlich häufig die Anwendung einer Operationsmethode bei der einen Indication sich erst nach und nach aus der oft schon lange Zeit vorhergegangenen Anwendung derselben bei einer andersartigen Deformität entwickelt.

Es sei überleitend hier erwähnt, dass, wie es z. B. von Gordon [1]) geschehen, die Osteotomie nach ihren Indicationen zweckmässig in 4 Gruppen eingeteilt werden, nämlich 1. bei alten schiefgeheilten Fracturen, 2. bei Ankylosen und Contracturen, 3. bei genu valgum und 4. bei rhachitischen Verkrümmungen. Wie schon erwähnt, und wie es der Art unseres Falles entspricht, soll in der vorliegenden Arbeit nur die erste dieser Gruppen weiterer Erörterung unterzogen werden.

Es sei ferner noch kurz hingewiesen auf die andern Operationsverfahren, welche unter Umständen für die Behandlung schiefgeheilter Fracturen in Frage kommen können, diejenigen Operationen, welche unter der gemeinschaftlichen Bezeichnung: Osteoclasen den Osteotomieen gegenüber stehen. Für beide Gruppen sowie die verschiedenen Methoden derselben lassen sich die Indicationen in dem Satze zusammenfassen, den Gussenbauer [2]) als Regel aufstellt: „In jedem Falle, in welchem die künstliche Knochentrennung ausgeführt werden soll, muss zuerst die einfachste und für den betreffenden Fall am we-

[1]) Inaug.-Diss. Berlin 1887.
[2]) Archiv f. klin. Chir. XVIII.

nigsten gefährliche Methode gewählt werden, und erst, wenn die einfachen Methoden nicht zum Ziele führen, werden die complicirteren und gefährlicheren zu Hilfe genommen;" und „dass, wenn man genöthigt ist, von dieser Regel abzuweichen, es am besten ist, diejenige Methode des künstlichen Knochenbruches zu wählen, die vermöge ihrer besonderen Vorzüge den Anforderungen am besten entspricht, welche die Eigenart des einzelnen Falles an die Orthopädie stellt." Und wenn wir unsern Fall nach dieser allgemeinen Regel beurteilen, so kann es keinem Zweifel unterliegen, dass eine Osteoclase hier völlig unausführbar resp. in ihrem Erfolge bezüglich der Geraderichtung des Gliedes höchst unsicher war, und dass auf jeden Fall nur von einer Osteotomie in irgend einer Form man sich einigen Erfolg versprechen konnte. Und da galt es nun, diejenige Art der Osteotomie zu wählen, „die, wie es oben heisst, vermöge ihrer besonderen Vorzüge den Anforderungen am besten entspricht, welche die Eigenart unseres Falles an die Orthopädie stellte."

Um diese Wahl entscheiden zu können, müssen wir natürlich erst die Technik der einzelnen Operationen kennen lernen.

Der Hauptsache nach unterscheiden wir eine lineare und eine keilförmige Osteotomie. Letztere wird auch zuweilen als Osteoectomie oder als Resection bezeichnet und von der linearen als Osteotomie im engern Sinne scharf geschieden. Bezüglich der linearen Osteotomie unterscheidet man zwei verschiedene Verfahren, je nachdem sie subcutan, wie es durch von Langenbeck empfohlen worden, ausgeführt wird, oder mit breiter Durchtrennung der Weichteile, wie es nach Einführung der Antiseptik wieder mehr und mehr gebräuchlich geworden ist.

Die Ausführung der subcutanen linearen Osteotomie gestaltet sich nun nach den Angaben v. L.'s [1]) speziell für die tibia folgendermassen:

[1]) Deutsche Klinik 1854, No. 30.

Ein auf die innere Fläche der tibia geführter, $^1/_2$ bis $^3/_4$" langer Hautschnitt, in einem rechten Winkel auf die Längenachse der tibia fallend, trennt Haut und Periost mit einem Zuge. In der Mitte des Hautschnitts wird der Bohrer aufgesetzt und die tibia in querer Richtung durchbohrt. Dass der Bohrer den Knochen vollständig durchdrungen habe und in den Raum zwischen tibia und fibula gelangt sei, erkennt man leicht aus dem aufgehobenen Widerstande, sodass die Gefahr einer Verletzung der art. tibialis oder des nervus tib. ant. nicht gross sein dürfte. Es wird nun die schmale Stichsäge in das Bohrloch eingeführt, und der Knochen in querer Richtung im Bereiche des Hautschnittes bis auf dünne Brücken der Corticalsubstanz subcutan durchsägt. — Der nun in seiner grössten Dicke durchsägte Knochen kann sofort gerade gebrochen werden oder man kann die Geradestellung auf den Zeitpunkt verschieben, wo die durch die Osteotomie angeregte Entzündung und Eiterung abgelaufen ist, — eine Rücksichtnahme, die natürlich heutzutage bei antiseptischem Vorgehen nicht mehr nöthig ist.

Wird die lineare Osteotomie offen vorgenommen, so empfiehlt es sich vor allem, ebenso wie für die keilförmige und für jede mit grösserer Weichtheilverletzung verbundene Operation, die betr. Extremität zu anämisiren. Sodann werden in der Regel auf der Convexität der Krümmung die Weichtheile mit dem Resectionsmesser am besten durch einen einzigen scharfen Schnitt in der Ausdehnung getrennt, dass das zur Knochentrennung gewählte Instrument bequem eingeführt werden kann. Dies geschieht, indem man Weichtheile und Periost mit zwei Elevatorien zurückhält. Man durchtrennt den Knochen in der Regel nicht ganz, um nicht die tiefen Weichtheile verletzen zu können, sondern lässt einige Knochenlamellen stehen, die man dann nach Herausnehmen der Säge oder des Meissels und Bedecken der Wunde mit einem asep-

tischen Gazestreifen mit den Händen vollends durchbricht [1]) — Ob bei verschobener oder nicht verschobener Haut eingegangen wird, ist Geschmackssache. Einige operiren bei verschobener Haut, um die spätere Wundocclusion in Folge aufgehobenen Parallelismus vollständiger zu gestalten. Andere ziehen das Einschneiden bei nicht verschobener Hautdecke vor, in der Besorgnis, durch zufällige vorzeitige Zurechtrückung der Deckweichtheile den geraden Weg zum Knochen zu verlieren. Sicherer bleibt es immerhin, bei nicht verschobener, aber gut gespannter Haut den Schnitt anzulegen, welcher in einem Zuge Deckweichtheile und Periost durchschneiden soll, um als bequemer Zugang für die Knochentrenner zu dienen. [2]) — Betreffs der Wahl der Seite, von der aus man dem Knochen beikommen soll, wird zuweilen auch als Regel aufgestellt, von der Concavität der Krümmung aus die Knochentrennung vorzunehmen, da man doch entsprechend der Convexität redressiren will und die Schwächung jene Seite treffen muss, welche bestimmt ist, beim Einbrechen zuerst nachzugeben.

Die Technik der Keilresection ist ebenfalls eine relativ einfache. Unter den üblichen aseptischen Cautelen werden stets auf der Convexität der Krümmung die Weichteile mit geradlinigen oder bogenförmigen Schnitten ausgiebig durchschnitten, damit man in der Tiefe sehen kann, wo und was man am Knochen arbeitet. Von dem letzteren wird das Periost, nachdem es geradlinig oder in Form eines Kreuzes durchschnitten, mit einem Elevatorium abgehebelt. Dann meisselt oder sägt man aus dem Knochen einen Keil heraus, genau in der Form und Grösse, welche zur Geradestellung des betreffenden Skeletabschnittes jeweils erforderlich ist. [3]) — Auch bei der

[1]) Hoffa, Orthopädische Chirurgie. S. 16.
[2]) Mosetig-Moorhof, Handbuch der chirurgisch. Technik. S. 340.
[3]) Hoffa, orthopädische Chirurgie. S. 166.

Keilresection wird man für gewöhnlich, um in der Tiefe nicht etwa Gefässe zu verletzen, an der concaven Seite der Krümmung noch einige Knochenspangen belassen, welche man nachher lieber einbricht. Nach Correction der Deformität ist in der Regel keine besondere Fixation der Knochenenden nötig. — Bei der Keilresection ist die Erhaltung des Periostes, abgesehen von der nur in Ausnahmefällen durch dasselbe bedingten Sehnencontinuität, immer für die ungestörte Knochenernährung und für die Knochenregeneration von ganz besonderer Wichtigkeit.

Diejenigen Gründe nun, welche man früher wohl zu Ungunsten der Osteotomie in's Feld zu führen pflegte, und welche dieselbe, weder die lineare noch die keilförmige, keine ausgebreitetere Anwendung finden liessen, nämlich die durch die in mehr oder weniger grossem Umfange notwendige Weichteilverletzung hervorgerufene Gefahr hochgradiger Wundeiterungen, müssen natürlich als voll und ganz berechtigt erscheinen. Aus ihnen erklärt sich auch leicht der Enthusiasmus, mit welchem die durch von Langenbeck eingeführte Methode der sog. subcutanen Osteotomie begrüsst wurde; nunmehr blieben jene Gründe nur noch an der keilförmigen Resection haften, sodass jetzt diese gegen die lineare sehr in den Hintergrund treten musste. Beiläufig sei übrigens bemerkt, dass auch die subcutane Osteotomie, wie von Langenbeck selbst hervorhob, kaum jemals ohne nachfolgende Knocheneiterung verlief, welch letztere der Verunreinigung der Knochenwunde mit den durch Bohrer und Säge erzeugten Knochenspähnen, die als fremde Körper in der Bruchstelle zurückblieben und durch Eiterung eliminirt werden müssten, zur Last gelegt wurde. Immerhin war die Reaction eine bedeutend geringere, und ist es deshalb sehr begreiflich, wenn mehr die grössere Gefahrlosigkeit der Operation bei weniger vollkommenen Resultaten als die Aussicht auf einen nur im Falle günstigen Wundverlaufs vollkommeneren Erfolg den Ausschlag gab und man auch bei hochgradigen

Verkrümmungen es bei einer linearen Osteotomie und einer soviel als durch diese möglichen geringeren Geraderichtung der Extremität bewenden liess. Solche Bedenken können aber heutzutage für die Beurteilung des Wertes der einzelnen Operationen kaum noch in die Wagschale fallen, indem unter Anwendung anti- und aseptischer Vorsichtsmassregeln die Grösse der bei einer Operation notwendigen Weichteilverletzung keinen Einfluss auf den Wundverlauf selbst haben kann; heutzutage muss bei der Wahl einer Operation, und zumal einer orthopädischen, nur die Frage in Betracht kommen, durch welche Methode der betreffende Körperteil der normalen Beschaffenheit am nächsten gebracht wird und erst an zweiter Stelle wird man in Betracht ziehen dürfen, wie diese Methode sich mit einer möglichst geringen Verletzung ausführen lässt. Es wird also für uns die Frage zu beantworten sein, welche von den beiden Methoden der Osteotomie, ob die lineäre oder die keilförmige, bei hochgradigen Verkrümmungen der Extremitäten vorzuziehen sei, durch welche derselben die grösste Funktionsfähigkeit und beste Form des Gliedes sich erreichen lässt.

Erwägen wir diese Frage zunächst nach ganz mechanischen Gesichtspunkten, indem wir den gekrümmten Knochen mit einem die gleiche Form besitzenden, im übrigen aber unveränderlichen Stabe vergleichen und die physiologischen Eigenschaften des Knochengewebes und des Periostes vollständig ausser Acht lassen, so muss die blosse Überlegung einem Jeden klar machen, wie durch eine nach blosser linearer Durchtrennung vorgenommene Streckung die Ränder der Trennungsflächen an der Concavität der Krümmung weit von einander abstehen müssen und wie anderseits durch Excision eines zweckentsprechenden, nach Grösse und Form leicht zu bestimmenden Keiles ein genaues Aneinanderliegen der Trennungsflächen erzielt wird. Während also beim Knochen in letzterem Falle der Contact seiner Wundflächen ein sehr inniger

ist und bei geeigneter Behandlung zu einer festen Verwachsung derselben führen muss, kann es bei der lineären Osteotomie zum mindesten fraglich erscheinen, ob die zur Funktion des Gliedes notwendigste Verwachsung erfolgen wird. Selbstverständlich darf man nun in praxi diesen Gesichtspunkt nicht allein gelten lassen: man würde hiermit über die lineare Osteotomie vollends das Verbannungsurteil aussprechen und den Wert derselben selbst nicht für die allergeringsten Verkrümmungen von Knochen anerkennen können. Man muss vielmehr noch zwei andere wichtige Gesichtspunkte mit in Betracht ziehen. Einmal wird der theoretisch soeben geschilderte Abstand der Knochenwundflächen durch Intraktion der an der convexen Krümmungsseite gelegenen Knochenpartieen, sowie ferner leicht durch eine geringe seitliche Verschiebung der Knochenenden schon zum grossen Teil ausgeglichen; für die spätere feste Verwachsung und für die Wiederherstellung der Funktionsfähigkeit kommt aber sodann noch die sog. Transformationskraft des Knochens in hohem Masse in Anschlag, sodass also bei leichteren Verkrümmungen auch nach linearer Osteotomie sich jedesmal ein in jeder Beziehung befriedigendes Resultat erwarten lässt.

Das übertriebene Geltendmachen der beiden letzten, für den Erfolg künstlicher Knochentrennung in Betracht kommenden Momente hat nun aber neuerdings mehrfach dazu geführt, dass man die keilförmige Osteotomie ganz verwerfen zu dürfen glaubt, und die lineäre als für jede Form von Verkrümmungen ausreichend ansieht.

Ebenso wie durch die schon erwähnte Jul. Wolff'sche Lehre von der Transformationskraft des Knochens die Entstehung der Knochendifformitäten als eine Folge der fehlerhaften Funktion erklärt wird, so soll bekanntlich nach ihr auch die Behandlung vorhandener Difformitäten weniger in dem Bestreben gipfeln, direkt die Form des Knochens abzuändern, als vielmehr zunächst nur darauf ausgehen, nur die Funktion und damit erst indirekt die

sich stets von selbst der Funktion anpassende Form zu verbessern.

So schreibt Joachimsthal[1]): „Seitdem wir wissen, dass es nicht darauf ankommt, direkt die richtige Knochenform zu erzeugen, dass wir dieselbe vielmehr durch die Transformationskraft als Anpassung an die von uns gesetzte richtige statische Inanspruchnahme entstehen lassen müssen, ist es klar, dass die Osteotomie kein Mittel zur direkten Änderung der Form sein soll, was sie auch fast niemals ohne weiteres sein kann. Der Wert der Osteotomie besteht vielmehr lediglich in der durch sie bewirkten Continuitätstrennung des Knochens, also in dem, was durch die lineäre Osteotomie jedesmal erreicht wird, — in der Continuitätstrennung, die uns in den Stand setzt, die beiden Teile des getrennten Knochens untereinander und zu den übrigen Körperteilen in richtige statische Beziehungen überzuführen."

Er schreibt dann weiter: „Diesen theoretischen Erwägungen entsprechen durchaus die in der Universitätspoliklinik für orthopädische Chirurgie gesammelten Erfahrungen. Wir haben selbst bei den stärksten Verkrümmungen niemals keilförmige sondern stets lineare Osteotomieen ausgeführt, und diese letzteren haben uns jedesmal zum Ziele geführt. Wir verzichten nach der Osteotomie darauf, Markhöhle an Markhöhle und Diaphysenwand an Diaphysenwand zu bringen. Wir lassen vielmehr die convexe Wand des unteren Fragments sich in die Markhöhle des oberen hineindrängen, während der concave Rand des untern den des obern event. um die halbe Knochenbreite seitlich oder in der Richtung von vorn nach hinten überragt. — Nur da, wo diese Prominenz eine zu starke wird, empfiehlt es sich, von dem schnabel-

[1]) Dr. G. Joachimsthal: Lineäre od. keilf. Ost.? (Berlin. klin. Wochenschrift 1892; S. 849.)

förmig vorspringenden Ende des hervorstehenden Bruchstücks den prominirenden Teil zu entfernen, — ein Verfahren, das, wie ohne Weiteres ersichtlich ist, mit der keilförmigen Osteotomie absolut nichts gemein hat."

Das in diesen Ausführungen geschilderte Verfahren ist zu neu und wurde, wie es dem Fehlen diesbezüglicher Berichte nach zu schliessen scheint, in anderen Kliniken noch zu wenig angewandt, als dass ich direkte Gegenbeweise gegen den angegebenen Erfolg desselben bringen könnte. Doch scheint mir vor allem die Möglichkeit der Wiederherstellung einer normalen Form dabei etwas unsicher zu sein, indem diese doch nicht annähernd eine gerade werden kann, wenn z. B. der concave Rand des untern Knochenrandes den des obern um die halbe Knochenbreite seitlich überragt, und dies auch dann nicht, wenn die hierdurch entstehende Prominenz durch Entfernen des prominirenden Teiles des schnabelförmig vorspringenden Endes etwas aufgehoben ist. Auf jeden Fall muss doch durch die angegebene seitliche Verschiebung eine mehr oder weniger ausgeprägte bajonettförmige Abknickung der Extremität an der Durchtrennungsstelle resultiren, — ein Resultat, bei welchem freilich, wie ich absolut nicht in Abrede stellen will, immerhin die Funktion eine ziemlich verbesserte sein kann.

Daneben muss nun aber auch hervorgehoben werden, dass häufig weniger noch die Funktionsbehinderung, als die Form es ist, welche den mit der Deformität behafteten Pat. zum Arzte schickt, indem die Funktion auch deformer Glieder oft eine verhältnismässig gute sein kann. In unserem Falle z. B. hätte man bei dem Anblick des äusserst missbildeten Beines sich kaum vorstellen können, wie relativ gut Pat. sich auf demselben bewegen konnte.

Neben der Wiederherstellung der Form muss aber auch die Möglichkeit einer in jedem Falle eintretenden festen Consolidation durchaus unsicher erscheinen; und kann deshalb diese Unsicherheit des Resultats in Verbindung

mit der eben angegebenen bei starken Verbiegungen wenigstens mangelhaften Formverbesserung kaum durch die von J. in's Feld geführte einfachere und schnellere Ausführbarkeit und die angebliche beträchtliche Verlängerung des verkümmerten Gliedes aufgewogen werden.

Diesen Bedenken bezüglich der linearen Osteotomie steht als Vorteil der keilförmigen gegenüber vor allem die schon angegebene Möglichkeit, die Knochenwundflächen glatt an einander zu lagern und so durch die innige Vereinigung derselben eine schnellere und innigere Verwachsung zu erzielen. Ausserdem ist aber noch der Vorteil besonders zu betonen, dass der Operateur jedesmal sofort die nach seinem Ermessen zweckmässigste Form herstellen und der Extremität jede gewünschte Richtung geben kann. „Wegen dieser mehrfachen Vorzüge, hebt schon Gussenbauer[1]) hervor, ist diese Methode der künstlichen Knochentrennung auch die vollkommenste und würde unter allen stets den Vorzug verdienen, wenn nicht die mit der Resection notwendig verbundenen Verletzungen der Weichteile die Knochentrennung zu einer complicirten gestalteten. Gerade wegen dieser Verletzung ist sie aber auch die gefährlichste und wird deswegen nur in jenen Fällen in Anwendung gezogen werden können, wenn jede der andern Methoden entweder gar nicht oder nur unvollkommen dem Heilzwecke zu entsprechen vermögen." Wenn auch, wie schon mehrfach erwähnt, die hier angegebene Gefahr heutzutage kaum mehr besteht, so wird die im letzten Satze aufgestellte Regel dennoch nicht ausser Kraft treten; ebensowenig darf man aber auch die hochgradigen Fälle der keilförmigen Osteotomie entziehen wollen, und werden nach wie vor „diejenigen Fälle von schlecht geheilten und veralteten Knochenbrüchen, in welchen die übrigen Methoden zu keinem Ziele führen

[1]) Arch. f. klin. Chir. XVIII.

konnten, entweder weil der Knochenbruch überhaupt nicht möglich war, oder weil gerade von der Resection eines nach Form und Grösse bekannten Knochenstückes die Beseitigung der Difformität abhängig ist", am besten einer keilförmigen Osteotomie unterzogen werden. Bei solchen hochgradig verkrümmten Extremitäten wird die keilförmige Osteotomie stets der linearen vorzuziehen sein.

Es erübrigen nun noch zum Schlusse einige speziellere Erörterungen über die keilförmige Osteotomie im Anschluss besonders an die bei den bei unserem Pat. unternommenen Operationen zur Geltung gekommenen Details.

Man hat vielfach versucht, so u. a. A. Mayer, mathematisch die Grösse des zu excidirenden Keiles festzustellen und Lehrsätze für die Bestimmung der Dicke und Höhe des Keils anzugeben. Dass solche theoretischen Erwägungen in praxi vollständig undurchführbar sind, unterliegt wohl keinem Zweifel. Ein jeder Operateur wird ohne Schwierigkeiten die nötigen Berechnungen nach dem Augenmass anstellen können; und wird hiermit, da kleinere Differenzen völlig belanglos sind, dem Erfolge der Operation niemals Eintrag geschehen.

Das blosse Augenmass muss auch am besten Bescheid geben können, ob die jeweilige Difformität durch eine Keilexcision zur Genüge beseitigt werden kann, oder ob, wie es bei hochgradigen Verkrümmungen zuweilen nötig wird, und wie es in unserem Falle geschehen ist, mehrfache Keilexcisionen erwünscht sind. Es ist von vornherein durch einfache mathematische Vorstellung klar, dass nach Excision mehrerer Keile von entsprechend geringerer Dicke an verschiedenen Stellen der Krümmung diese vollkommener gerade gestreckt werden kann, als nach Excision eines dickeren Keiles. Bei geringen Difformitäten kann dieser Unterschied natürlich nicht in Betracht kommen; je stärker aber die Verkrümmung ausgebildet ist, um so deutlicher muss auch jener in die Augen fallen. Wenn nun anderseits nach diesen theoretischen

Erwägungen man dazu kommen müsste, die Excision möglichst vieler Keile für alle Fälle zu empfehlen, so wird man in praxi kaum jemals mehr als zwei Keile zu entfernen nötig haben. Nebenbei sei freilich daran erinnert, wie Mac Ewen in einem Falle hochgradigster Verkrümmung an einem langen Röhrenknochen 10 keilförmige Osteotomieen zur vollständigen Beseitigung der Deformität vornehmen zu müssen glaubte.

Die Beurteilung des Einzelfalles muss weiterhin auch ergeben, ob der zu excidirende Keil die ganze Dicke des Knochens betrifft, oder ob es genügen wird, die Aussägung eines Knochenstücks von geringerer Höhe mit nachfolgender Infraction oder blosser Biegung des noch nicht getrennten Knochenstückes, event. auch nachfolgender linearer Meisseldurchtrennung derselben vorzunehmen. Bei der Schilderung der Operationstechniken wurde schon sowohl für die lineare wie die keilförmige Osteotomie hervorgehoben, dass es besonders für den weniger geübten Chirurgen vorteilhaft ist, die Durchtrennung des Knochens keine vollständige werden zu lassen, um nicht der Gefahr ausgesetzt zu sein, tiefer liegende Weichteile, zumal Gefässe zu verletzen. Ausserdem hebt schon von Langenbeck bei der Schilderung seiner subcutanen Osteotomie hervor, dass „die beim Geradebrechen des partiell durchsägten Knochens, mag man dieses gleich nach der Durchsägung oder später vornehmen, die noch übrigen dünnen Knochenschichten dergestalt trennen und gerade biegen lassen, dass immer noch Knochenfasern ungetrennt bleiben, und der Knochenbruch also nur ein unvollständiger ist.“ Letzterer Umstand fiele freilich für die nachfolgende Meisseldurchtrennung weg; doch kann eine solche zuweilen notwendig werden und wird dieselbe bei vorsichtigem Vorgehen, zumal wenn man durch untergeschobene Elevatorien die Weichteile zu schützen sucht, keinen Schaden stiften.

Ob bei einer nach aussen offenen Verkrümmung des Unterschenkels, wie sie z. B. der behandelte Fall zeigte, eine ebenfalls keilförmige Osteotomie auch der fibula vorgenommen werden, oder ob hierbei die lineare Durchtrennung oder gar die blosse Infraction genügen wird, auch hierüber lassen sich keine Vorschriften aufstellen; es muss vielmehr auch dies dem Ermessen des Operateurs für den jedesmaligen Fall überlassen bleiben. In unserem Falle spielte diese Erwägung ja insofern keine Rolle, als die Knochenenden der fibula in keiner direkten Berührung mehr sich befanden und nur ein äusserst geringer Callus sich zwischen ihnen entwickelt hatte. Die Entfernung eines Stückes von beiden Bruchenden musste hier vorgenommen werden, weil dieselben der Geradestreckung der Extremität hinderlich gewesen wären.

Die Wahl der Instrumente für die vorzunehmende Knochentrennung hängt in den meisten Fällen nicht so sehr von der Beschaffenheit des Falles, als von der Übung und Gewohnheit des jeweiligen Operateurs, mit diesem oder jenem Instrument den Knochen zu trennen, ab. Es kommen in Betracht die verschiedenen Formen des Meissels und der Säge. Von jenen erwähne ich das hinlänglich bekannte sog. Billroth'sche Osteotom, sowie die zuerst von Koenig[1]) empfohlenen gewöhnlichen breiten Bildhauermeissel. Von anderen Autoren wird mehr die Säge in irgend welcher Form bevorzugt. Betreff der in unserem Falle zur Anwendung gezogenen Kreissäge sei erwähnt, dass beim Gebrauch derselben darauf zu achten ist, dass leicht infolge der durch die schnellen Drehungen der Säge entstehende starke Reibung und daraus folgender zu starker Erhitzung Nekrose der Knochenwundfläche entstehen kann, weshalb die Wunde sowie die Säge am besten beständig durch langsames Über-

[1]) Koenig: Durchmeisselung grosser Röhrenknochen mit breitem Bildhauermeissel. (Centralbl. f. Chir. 1889. I, S. 4.)

giessen von Kochsalzlösung feucht gehalten wird. — In sehr vielen Fällen wird man auch sich nicht auf den Gebrauch nur eines bestimmten Instrumentes beschränken, sondern je nach dem besseren Ermessen und der grösseren Bequemlichkeit bald dieses, bald jenes Instrument zur Anwendung ziehen wie denn auch in unserem Falle der Gebrauch der Kreissäge, der Helferich'schen Bogensäge und des Meissels wechselten.

Über die Nachbehandlung und event. notwendig erscheinende Nachoperationen wird der Operationsbericht genügenden Aufschluss gegeben haben.

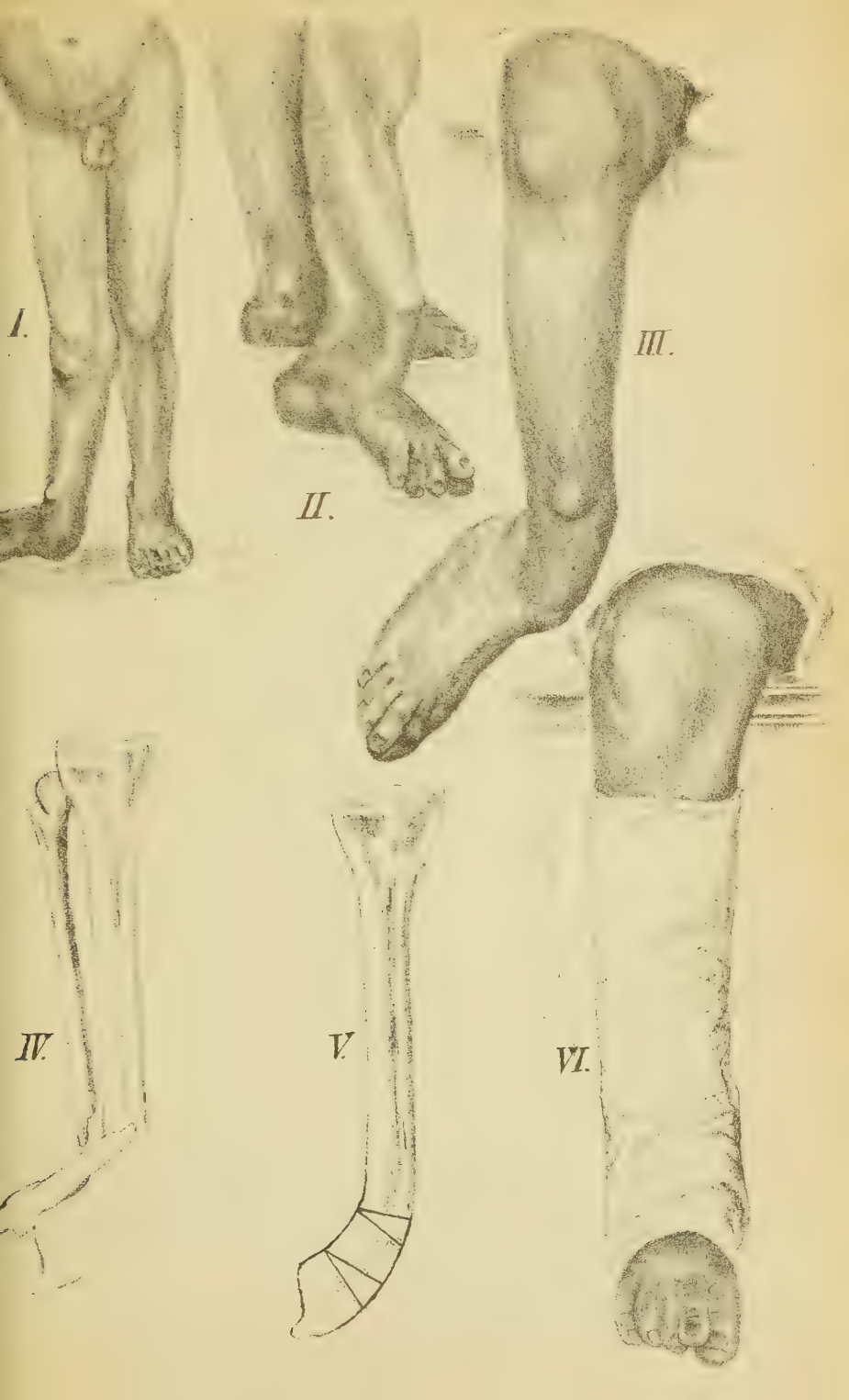
I.
II.
III.
IV.
V.
VI.

Anhang.

Da sich bei dem Pat. Labahn, dessen Krankengeschichte soeben mitgeteilt worden, noch zwei andere, und zwar angeborene Abnormitäten vorfanden, nämlich 1) eine halbseitige Makroglossie und 2) zahlreiche dichtgedrängte Pigmentflecken über den grössten Teil der Körperoberfläche verbreitet, — zwei Abnormitäten, von denen besonders die erste ihrer grossen Seltenheit und ihres überaus interessanten Befundes wegen auffällig ist, während die zweite vielleicht gerade dadurch, dass sie an demselben Patienten wie die erste, angetroffen wird, einiges sowohl klinisches als physiologisches Interesse beanspruchen dürfte, so wurde mir von Herrn Geh Rat Prof. Dr. Helferich der Auftrag erteilt, auch diese beiden Abnormitäten der vorliegenden Arbeit, wenigstens in einem Anhange einzureihen und dieselben einer kurzen Erörterung zu unterziehen, für welchen Auftrag ich meinem hochverehrten Lehrer um so dankbarer bin, da gerade den halbseitigen Anomalieen, besonders den angebornen, nebst den mannigfaltigen hierbei sich häufig vorfindenden sonstigen Erscheinungen, in neuerer Zeit erhöhte Aufmerksamkeit zugewandt wird.

Ich werde in Folgendem den Status beider Anomalieen hintereinander anführen, sodann kurz auf Ätiologie, Pathologie und Therapie der Zungenhypertrophie überhaupt, sowie die für das halbseitige Vorkommen derselben in Betracht kommenden Momente eingehen, und zuletzt in Kürze auf die Frage, ob event. ein Zusammenhang der

abnormen Hautpigmentation mit der halbseitigen Makroglossie angenommen werden darf, zurückkommen.

Anamnestisch hatten wir schon erfahren, dass die beiden Zustände angeboren sind.

Status: Die Zunge des Pat. ist auf ihrer rechten Hälfte etwa um das Vierfache gegenüber der linken Zungenhälfte vergrössert. Dadurch erscheint die Medianlinie nach der linken Seite hin verdrängt. Die Zunge ist ferner im Ganzen, indem die Verlängerung sich, wenn auch in geringerem Grade, auf die linke Hälfte erstreckt, ungefähr um das Zweifache der Norm verlängert. Die Länge der herausgestreckten Zunge, vom Zäpfchen aus in der Medianlinie gemessen, beträgt $11^1/_2$ cm.; der aus dem Munde hervorgestreckte Teil misst 8 cm. — Der Umfang der ganzen Zunge, beim Herausstrecken an der Mundöffnung gemessen, beträgt 12 cm; der der rechten Zungenhälfte allein, an derselben Stelle von der Medianlinie oben bis zur Medianlinie unten gemessen, 8 cm. — Die Dicke der rechten Zungenhälfte, an der Aussenseite gemessen, beträgt $3^1/_2$ cm; die Dicke der linken Zungenhälfte $1^1/_2$ cm. — Beim Zurückziehen der Zunge ist der feste Verschluss der Zahnreihen wie in der Norm ausführbar. Die linke Zungenhälfte ist gleichmässig abgerundet, und ihre Oberfläche glatt und der Norm entsprechend, während die rechte Hälfte an der Aussenseite stark gewulstet ist, sodass hier die grösste Dicke liegt. Betrachtet man die Aussenseite als Basis, so kann man die ganze rechte Zungenhälfte mit einem langgestreckten Prisma vergleichen, dessen Spitze in der Medianlinie der Zunge liegt. Sensibilitäts- und Geschmacksempfindungen erscheinen nicht verändert. Die Sprache ist vollkommen deutlich, wenn auch etwas schwerfällig.

Lippen, Zahnreihen, harter und weicher Gaumen, Kehlkopf, noch alle übrigen in näherer Nachbarschaft der Zunge befindlichen Organe, zeigen keine nachweisbaren Differenzen auf beiden Seiten.

II. Hals, Rücken, Bauch, ein geringer Theil der Oberschenkel, Gesäss und ein geringer Teil der Oberarme sind bei der ohnehin bräunlich verfärbten Haut mit dunkelbräunlichen, im Durchschnitt 2—5 mm Durchmesser habenden runden Flecken besät, sodass Pat. an diesen Hautpartieen ein gepardeltes Aussehen zeigt. Einzelne grössere Flecke stören das gleichmässige Aussehen: so besteht an der Übergangsstelle von Brust- und Lendenwirbelsäule ein 15 cm langer, 8 cm breiter Fleck; auf der linken Schulter befinden sich 2 zweimarkstückgrosse Flecken. Ebensogrosse zeigen sich an der rechten Axillargegend. Oberhalb des Penis, in der linken Inguinalgegend, und links von den Sitzbeinhöckern besteht je ein fünfmarkstückgrosser Fleck.

Unterarm, sowie Oberschenkel 10 cm unterhalb der Trochanteren sind, wie schon angegeben, von Flecken frei.

Der Aetiologie nach ist, wenn wir absehen von acuten Schwellungen der Zunge durch Trauma, fast jede Makroglossie, sowohl die Doppel- wie die Halbseitige, angeboren (oder doch wenigstens in den ersten Lebensjahren entstanden). In einigen Fällen soll sie bereits beim Fötus constatirt worden sein. Die Fälle, wo die Vergrösserung der Zunge erst im Kindesalter oder beim Erwachsenen sich entwickelte, bilden die Ausnahme. Häufig findet sich die Angabe, dass das betr. Individuum in der geistigen Entwickelung zurückgeblieben sei; doch ist diese Angabe nicht constant. Parrot fand bei einem 4½jährigen Mädchen, welches angeborene Makroglossie zeigte, bei der Sektion das Gehirn nur 755 g (statt 1190 g) schwer, aber sonst proportional gebildet, sodass man eine Bildungshemmung des Gehirns annehmen musste. Die entgegen-

[1]) Schmidt's Jahrbücher 197. S. 255, Auszug aus einem Bericht von Dr. Varèle über eine Vorlesung des Prof Parrot (Gaz. de Par. 50. 51, 1881.)

gesetzte Beobachtung findet sich von Trélat und Monod angegeben, welche in der einzigen Autopsie, die gemacht wurde, das Gehirn durchaus normal fanden [1]) und sonst niemals eine Anomalie der Nervencentren oder der Sinnesorgane constatiren konnten. Dass sich Makroglossie bei Cretinismus und diesen verwandten Zuständen häufig vorfindet, kann nicht verwundern.

In unserem Falle (Labahn) fiel zwar sofort das wenig intelligente Aussehen des Pat. auf, und gab dieser auch selbst auf Befragen an, in der Schule hinter seinen Altersgenossen zurückgeblieben zu sein; von einem eigentlichen Zurückbleiben in der geistigen Entwicklung kann aber kaum die Rede sein.

„Die anatomisch-pathologischen Veränderungen, welche der Makroglossie zu Grunde liegen, bestehen", wie Paulicky,[2]) welcher als Stabsarzt seine Beobachtungen beim Musterungsgeschäft über congenitale Missbildungen mitteilt, angiebt, „in einer stärkeren Entwickelung sämtlicher Gewebsbestandteile der Zunge. In anderen Fällen dagegen wurde die Volumszunahme der Zunge durch massenhafte derbe Bindegewebsbildungen, namentlich in der Zungenmuskulatur, bedingt. Sodann sind Fälle beobachtet worden, bei denen die Vergrösserung der Zunge hauptsächlich durch massenhafte Entwicklung cavernöser, lymphatischer Räume bedingt war, deren Wandungen mit einem einschichtigen Plattenepithel bekleidet waren, und die eine lymphatische zellenreiche Flüssigkeit enthielten." Diese letzte Form kann wohl als die bei weitem häufigste angesehen werden. Eine Differentialdiagnose zwischen den einzelnen Formen lässt sich mit Sicherheit erst aus dem mikroskopischen Bilde stellen; einige andere Unterschiede ergeben sich vielfach aus dem Vergleiche der verschiedenen

[1]) Schmidt's Jahrbücher, 145, S. 77.

[2]) Dr. Aug. Paulicky, Über congenitale Missbildungen (Deutsche militärärztl. Zeitschrift. XI, 4 p. 212.)

Krankengeschichten, so z. B. der beiden von Eicken-busch [1]) berichteten Fälle, welcher eine lymphatische und eine muskuläre Form von Makroglossie unterscheidet, und für jede dieser Formen je einen Fall angiebt, welche kurz hintereinander in der Bonner chirurgischen Klinik zur Beobachtung kamen. Die sich aus diesem Vergleiche ergebenden Unterschiede näher zu erörtern, würde zu weit führen; es wird genügen, festzustellen, dass wir es im vorliegenden Falle, besonders zu schliessen nach dem unregelmässig gewulsteten Aussehen der Zunge sowie der weichen Consistenz derselben sehr wahrscheinlich ebenfalls mit einer lymphatischen Form zu thun haben.

Die Behandlung der Zungenhypertrophie wird selbstverständlich sich ebenfalls bei der totalen wie bei der halbseitigen gleich bleiben. Im voraus muss ich bemerken, dass eine solche in unserm Falle vollständig unterblieben ist aus dem einfachen Grunde, weil der Pat. absolut keine Unannehmlichkeiten durch seine vergrösserte Zunge empfand, und deshalb gar nicht den Wunsch hegte, dieserhalb operirt zu werden. Ein Grund aber, dem Pat. die Operation anzuraten, lag nicht vor, da die Angaben desselben, dass das Wachstum seiner Zunge bisher ein durchaus gleichmässiges gewesen sei, auch für die nächste Zeit keine plötzlichen Anschwellungen und dadurch hervorgerufene Gefahren befürchten lassen können. Immerhin soll, um das Bild der halbseitigen Makroglossie zu vervollständigen, eine kurze Besprechung auch der zur Beseitigung der Hypertrophie anwendbaren Methoden nicht unterbleiben.

Diejenigen Verfahren, welche wohl in der grössten Mehrzahl der Fälle bis jetzt angewandt worden sind, bestehen alle in der Entfernung eines grösseren oder kleineren Stückes aus der Zunge, indem man hierdurch teils schon von dem überschüssigen Material der Zunge

[1]) Eickenbusch, Über muskuläre Makroglossie. (Bruns, Beiträge zur kln. Chir. XI, S. 273.)

einen Teil wegnimmt teils durch die folgende Narbenbildung noch eine Schrumpfung des zurückgelassenen Zungengewebes herbeiführt. Unter Anwendung des Messers oder des Ecraseurs oder der galvanocaustischen Schlinge trennte man meist ein vorderes Stück der Zunge quer ab und excidirte passende keilförmige Stücke, um eine annähernd normale Form der zurückbleibenden Zunge zu erzielen.

Andere Methoden, deren Wert besonders in der geringeren Gefahr für den Pat. bestehen sollte, deren geringer Einfluss auf die Verkleinerung der Zunge aber auch klar auf der Hand liegt, sind u. a. die länger dauernde Compression der Zunge, ferner die Unterbindung der Aa. linguales, um hierdurch einen Abschluss des ernährenden Materials zu bewerkstelligen, endlich parenchymatöse Injectionen entzündungserregender Substanzen. Alle diese letztgenannten Verfahren hat man nach einigen Versuchen bald wieder verlassen.

Ein neues Verfahren wurde vor ca. 20 Jahren von Helferich[1]) empfohlen, welches seitdem wohl alle übrigen Methoden mehr und mehr verdrängt hat, nämlich die Anwendung der Ignipunktur. Nach ihm werden solche Eingriffe auch von Kindern sehr wohl überstanden und haben die Erfahrungen gelehrt, „dass, wenn auch zunächst eine Anschwellung des verletzten Organes erfolgt, das Endresultat durch die Abstossung der Brandschorfe und durch die eintretende Narbenschrumpfung ein sehr gutes werden kann.“ Die Nachbehandlung dieser relativ einfachen Operation besteht nur in der Verabreichung bloss flüssiger Nahrung, event. in den ersten Tagen fortwährendem Bedecken der Zunge mit Eisstückchen. Es werden bei zweckentsprechender Anwendung meist ungefähr normale Grösse und Form, Lage völlig innerhalb der Mundhöhle, gute Beweglichkeit der Zunge nach jeder Richtung erzielt

[1]) Helferich, Anwendung der Ignipunktur bei Makroglossie. (Centralbl. f. Chirurgie 1879, S. 617.)

werden können. Ein Hauptvorteil der Ignipunktur besteht aber vor allem noch im Vergleich zur Excision darin, dass die bei dieser bestehende Gefahr bedeutender Blutungen völlig aufgehoben ist. Ausser den genannten Nachteilen hat man nach der Excision nicht selten Recidive beobachtet, ferner litt stets sehr die Beweglichkeit der Zunge, da ja die am meisten bewegliche Spitze entfernt wird und nur der am Mundboden fixirte Teil zurückbleibt. Alle diese Umstände kommen für die Ignipunktur vollständig ausser Betracht, wesshalb also diese mit Recht wohl als die zweckmässigste Methode zur Heilung der Zungenhypertrophie angesehen werden darf.

Das bis hierher über Makroglossie Angeführte galt sowohl für die doppelseitige wie die halbseitige; die der letzteren speziell zukommenden Eigentümlichkeiten fanden mit Absicht noch keine Erwähnung um nunmehr übersichtlich zusammengefasst zu werden.

Wenn schon das Vorkommen der totalen Zungenhypertrophie als selten bezeichnet werden kann, so muss die halbseitige Makroglossie zu den seltensten Missbildungen gerechnet werden, die überhaupt je vorkommen. Dabei sind selbstverständlich diejenigen Fälle, bei welchen dieselbe sich neben totaler halbseitiger Körperhypertrophie oder wenigstens halbseitiger Gesichtshypertrophie vorfindet, selbstverständlich nicht mit in Betracht gezogen.

Ein sehr prägnanter Fall, welcher von Stabsarzt Paulicky beobachtet und in seiner schon erwähnten Abhandlung veröffentlicht wird, und welcher besonders seiner grossen Ähnlichkeit mit unserem Falle wegen unser Interesse erregen muss, möge deshalb in Kürze noch angeführt werden.

„Die ganze rechte Hälfte der Zunge bot eine unebene, höckerige Beschaffenheit und war weit voluminöser als die linke Hälfte, welche von gewöhnlicher Beschaffenheit war. Die Oberfläche der rechten Hälfte war mit zahlreichen, rundlichen, bis zu erbsengrossen Prominenzen besetzt, die zum Teil in ihrer Mitte ein kleines Grübchen

trugen. Der Zungenrücken war an der rechten Hälfte $^1/_2$ cm höher, als an der linken. Auch der Breite nach gemessen, betrug die rechte Zungenhälfte einige mm mehr als die linke. Harter Gaumen regelmässig gebildet, ebenso Zahnreihen und Lippen; Sprache in geringem Grade gestört; manche Worte wurden lallend und undeutlich gesprochen. — Pat. sonst von gut entwickelter Muskulatur und kräftiger Constitution, ohne jede anderweitige Abnormität. Geistige Entwicklung ohne Störung."

Interessant sind auch die Ausführungen von Trélat und Monod „über einseitige partielle oder totale Körperhypertrophie".[1]) Dieselben führen die Hemihypertrophie auf eine Alteration des mittleren Keimblattes zurück. Und zwar wird von ihnen eine Affektion der Gefässnerven im Auge behalten. Wenn diese Theorie von einigen andern Autoren verworfen wurde, so glaubt doch auch Lewin[2]), „dass die Trélat-Monod'sche Theorie von dem neurotischen Ursprung der Hemihypertrophie nicht ohne gewichtige Stützen sei. Nur würde man gegenwärtig wohl weniger an die Gefässnerven, wie Trélat-Monod, denken als vielmehr an direkte trophische Nerven". — Von andern Punkten, welche in jener Abhandlung Erörterung finden, sei noch erwähnt, dass die einseitige Körperhypertrophie genau auf die betreffende Körperhälfte beschränkt bleibt; dass die Hypertrophie zumeist eine rechtsseitige ist (7 : 3). Sind ganze Körperpartieen befallen, so bewahren die verschiedenen Stellen stets eine regelmässige Proportion; darum kann immer nur von Bildungsanomalie, nie von wirklicher Missbildung die Rede sein. Erst durch Vergleich zwischen beiden Seiten wird die Abweichung festgestellt, ausser bei excessiver Ausbildung. Erblichkeit soll niemals nachweisbar gewesen

[1]) Arch. géner. 6. Sér. XIII. mai et juin 1869. — Auszug in Schmidt's Jahrbücher 197, S. 77.

[2]) Lewin, Über die bei halbseitigen Atrophieen und Hypertrophieen, namentl. des Gesichts vorkommenden Erscheinungen, mit besonderer Berücksichtigung der Pigmentation (Charité - Annalen IX.)

sein. Auch die einseitige Körperhypertrophie, totale und partielle, wird als congenital angesehen. Manchmal wollen die Eltern schon von Geburt an die Abnormität eines Gliedes bemerkt haben; manchmal sollen ihnen wenigstens die naevi vasculosi, die so oft mit der Hypertrophie coincidiren (!), sofort aufgefallen sein. Nach der Geburt entfaltet sich die Hypertrophie erst ganz besonders und bildet sich augenfälliger aus, weshalb sie also als „congenital-progressiv" bezeichnet werden kann. —

Aus dem Status (vgl. diesen) hatten wir schon erfahren, dass neben der halbseitigen Makroglossie sich noch, ebenfalls angeboren, eine abnorme Pigmentation fast der ganzen Körperhaut bei unserem Pat. vorfinde. Diese, praktisch natürlich völlig unwichtige Abnormität wurde deswegen hervorgehoben, weil sich die Frage aufwerfen liesse, ob event. eine solche in einem gewissen Zusammenhange mit halbseitigen Anomalieen stehen kann.

Wir wissen, dass in gleicher Weise wie die Funktionen der Motilität und Sensibilität, so auch die übrigen vitalen Vorgänge von Nerven mit spezifischen Energieen regulirt werden, und dass anatomisch vielleicht gar nicht nachweisbare Störungen im Verlaufe solcher Nerven zuweilen als die Ursache krankhafter Affektionen in ihren Versorgungsbezirken angesehen werden. Wie auf Grund dieser Erkenntnis die Entstehung der halbseitigen Hypertrophie erklärt wurde, so zwingen uns auch zwei wichtige Gründe dazu, für gewisse Hautpigmentationen neurotischen Ursprung anzunehmen. Diese beiden Gründe sind der häufig anzutreffende symmetrische Sitz der Pigmentflecken auf beiden Seiten und ferner das häufige Vorkommen derselben im Verbreitungsbezirk bestimmter Hautnerven, entweder halbseitig oder bilateral. In unserem Falle, wo der ganze Rumpf mit Pigmentflecken übersät ist, könnte man immerhin eine gewisse Symmetrie darin erblicken, dass die Pigmentation an den Armen und an den Beinen fast genau in gleicher Höhe abschliesst. Von einer Verbreitung im Bezirke bestimmter Hautnerven kann natürlich keine Rede sein.

Ferner muss es nun aber doch zum wenigsten auffallen, dass in der Litteratur bei mehreren Fällen halbseitiger Hyper- oder Atrophieen — welche Organe speziell befallen sind, ist ja wohl bei dieser Frage belanglos — sich die Angabe findet von irgendwelcher bald mehr, bald weniger ausgeprägten Alteration des Hautpigments. So sei u. a. nochmals erinnert an die in der Trélat - Monod'schen Abhandlung sich vorfindende Beobachtung, dass die naevi vasculosi häufig mit der Hypertrophie coincidiren, auf Grund welcher Beobachtung von jenen Forschern sogar als Regel aufgestellt wird, dass bei Kindern das Vorhanhensein von naevi eine sorgfältige Prüfung auf eine sich etwa ausbildende hypertrophie veranlassen müsse. — Meist ist freilich nur der Hyper- bezw. atrophische Teil von der Pigmentalteration befallen, nur in wenigen Fällen auch die benachbarten Hautpartien (vgl. die von Lewin in der genannten Abhandlung aufgeführten Litteraturberichte). Ausserdem ist die abnorme Pigmentation stets auch nur genau auf diejenige Körperhälfte beschränkt, welche auch die totale oder partielle Hypertrophie zeigt. Beide Punkte treffen in unserem Falle, wie der Status gezeigt hat, nicht zu.

Aus dem Angeführten wird es ohnedies klar geworden sein, dass ich selbstverständlich weit entfernt bin, einen direkten Zusammenhang der beiden angeführten Abnormitäten anzunehmen; es kann vielmehr im höchsten Falle nur an eine gemeinsame Ursache derselben, nämlich Störungen im Centralnervensystem, gedacht werden; ob dies nun zutrifft, oder ob das Zusammentreffen beider Abnormitäten ein rein zufälliges ist, wird für unseren wie für alle ähnlichen Fälle wohl stets eine offene Frage bleiben.

Zum Schlusse sei es mir gestattet, meinem hochverehrten Lehrer, Herrn Geh. Medizinalrat Prof. Dr. Helferich für die gütige Ueberweisung der Arbeit meinen ehrerbietigsten Dank auszusprechen.

LEBENSLAUF.

Friedrich Peter Ludwig Roelen, Sohn des am 16. Februar 1893 verstorbenen prakt. Arztes Dr. med. Franz Roelen und dessen Ehefrau Charlotte, geb. Geys, katholischer Confession, wurde geboren zu Düren i/Rhld. am 20. März 1873. Den ersten Unterricht genoss er in Privatstunden. Sodann besuchte er von Ostern 1880 bis Ostern 1882 die Vorbereitungsklassen und im darauffolgenden Jahre die Sexta der bald nachher eingegangenen katholischen Realschule seiner Vaterstadt und wurde Ostern 1883 auf die Quinta des dortigen Gymnasiums aufgenommen. Nach Erlangung des Reifezeugnisses Ostern 1891 wandte er sich, um sich dem Studium der Medizin zu widmen, nach Würzburg, wo er dann am Schlusse des W.-S. 1892/93 die ärztliche Vorprüfung bestand, und vom 1. April bis 1. Oktober 1893 seiner Militärpflicht als Einjährig-Freiwilliger im kgl. bayr. 9. Inf.-Reg. „Wrede“ genügte. Sodann bezog er zu Anfang des W.-S. 1893/94 die Universität Greifswald, bestand hier am 14. Februar 1895 das Tentamen medicum und am 18. Februar das Examen rigorosum.

Während seiner bisherigen medizinischen Studien besuchte er die Vorlesungen, Kliniken und Kurse folgender Herren Professoren und Dozenten:

In Würzburg:

A. Fick, R. Fick, Fischer, von Koelliker, Kunkel, Roentgen, von Sachs, Schultze, Semper †.

In Greifswald:

Arndt, Grawitz, L. Heidenhain, Helferich, Hoffmann, Krabler, Loeffler, Mosler, Peiper, Pernice, v. Preuschen, O. Schirmer, Schulz, Strübing.

Allen diesen Herren, seinen hochverehrten Lehrern, spricht Verfasser an dieser Stelle seinen ehrerbietigsten Dank aus.

THESEN.

I.

Bei hochgradigen Verkrümmungen der Extremitäten ist die keilförmige Osteotomie der linearen vorzuziehen.

II.

Die zweckmässigste Behandlung der Zungenhypertrophie besteht in der Ignipunktur.

III.

Bei der Transfusion am Menschen darf nur gesundes Menschenblut verwendet werden.